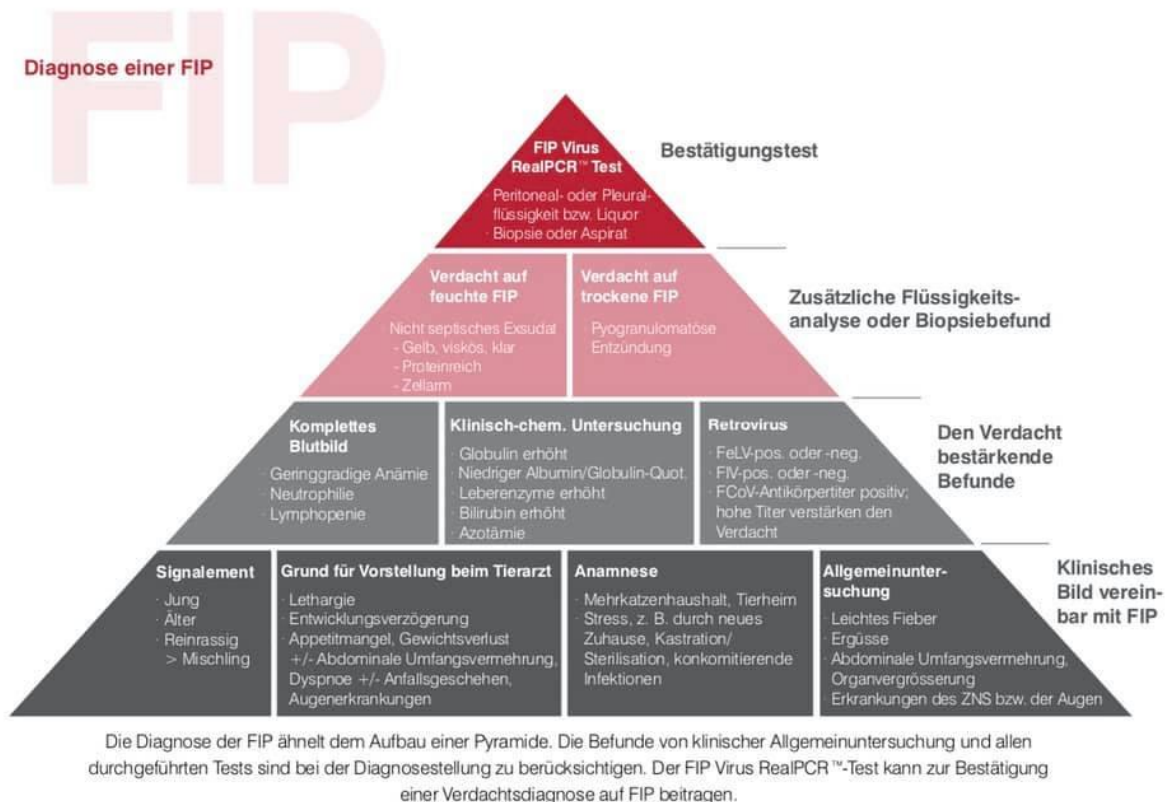


FIP Diagnostik



Diagnostik (klinische Symptome, Blutwerte, Befund vom Erguss bzw. vom Gewebe)

Zunächst einmal MUSS die Katze mit dem Coronavirus (FCoV) infiziert sein, um FIP zu entwickeln. Die Inkubationszeit für die effusive FIP beträgt in der Regel einige Tage bis zu einem Monat. Die Inkubationszeit für die nicht effusive FIP kann bis zu einem Jahr betragen. FIP tritt am häufigsten nach der ersten Exposition gegenüber dem Virus auf, wenn eine Katze hingegen seit über einem Jahr mit dem FCoV infiziert ist, ist es eher unwahrscheinlich, dass sie FIP entwickelt.

Die effusive FIP ist die akute Erkrankung - sie tritt innerhalb von 4-6 Wochen, oftmals nach einem Stressereignis im Leben der Katze auf, während non-effusive FIP monatelang bis jahrelang inkubieren kann. Jedes Blutgefäß von jedem Organ kann betroffen sein, und die klinischen Anzeichen resultieren aus einer Schädigung dieses Organs. Bei der effusiven FIP sind viele Blutgefäße betroffen, so dass Flüssigkeit in den Bauch, Thorax oder Perikard austreten kann. So kann es bei der Katze zu einem Aszites, Pleura- oder Perikarderguss kommen. Die Temperatur von Katzen mit FIP übersteigt selten 39°C. Eine Katze mit einem Pleuraerguss leidet außerdem unter einer Dyspnoe (Atemnot).

Symptome der FIP

Die Symptome der FIP sind teilweise sehr unterschiedlich und reichen von unspezifischen Allgemeinsymptomen (Inappetenz, Fieber, Lethargie, Gewichtsverlust, verzögertes Wachstum, Ikterus, Anämie, Durchfall) bis hin zu Ergüssen in die Körperhöhlen, massiven Lymphadenopathien (vergrößerte Lymphknoten) sowie neurologischen und Augensymptomen. Der zeitliche Verlauf der Krankheit kann stark variieren. Die feuchte Form zeigt in der Regel einen rascheren Verlauf (Tage) als

FIP Diagnostik

die trockene Form (bis zu etlichen Monaten). Feuchte und trockene Formen können sich überschneiden.

1) Die **feuchte Form** spielt sich v. a. an den Serosalflächen beider Körperhöhlen ab, wobei die Mehrzahl der Fälle in der Bauchhöhle zu beobachten sind und der kleinere Teil in der Brusthöhle. Es kommt zu Gefäßentzündungen und zum Verlust eiweißreicher Flüssigkeit in die jeweilige Körperhöhle. In diesem Stadium ist die Diagnose wesentlich leichter zu stellen, da ein Aszites oder eine Dyspnoe auffällig werden.

2) Die **trockene Form** gestaltet sich während des gesamten Verlaufs der Krankheit wesentlich komplizierter als die der feuchten Form, da alle Organe betroffen sein können. Die meisten Veränderungen werden auch hier in der Bauchhöhle gefunden. Kennzeichnend sind gefäßassoziierte Granulome (Knötchenförmige Ansammlung der Fresszellen des Immunsystems, der sog. Makrophagen, in denen sich das Virus ja auch repliziert), die zum Teil eine enorme Größe erreichen können und bei der Bauchpalpation durchaus mit Tumoren verwechselt werden.

Die *okuläre Form* ist eine der wenigen Manifestationen, die bereits bei der klinischen Untersuchung einen Verdacht auf eine trockene FIP nahelegen kann. Da zeigen sich oftmals eine Iritis mit Farbänderung, Fibrinansammlung in der vorderen Augenkammer, Hornhautpräzipitate, Blutungen in die vordere Augenkammer oder auch manschettenartig verschwommene Erweiterung der Retinagefäße.

Die *neurologische Form* der FIP kann alle vorstellbaren neurologischen Symptome verursachen. Am häufigsten treten Ataxien der Hinterhand auf. Seltener sind Nystagmus, epileptiforme Anfälle, Verhaltensänderungen, Hyperästhesien und Blindheit.

Als *dermatologische Manifestationen* treten kleine, leicht erhabene intradermale Papeln von ca. 2 mm auf, v. a. am Hals, den Vordergliedmaßen und der lateralen Brustwand. Hautsymptome sind immer mit anderen klinischen FIP-Anzeichen kombiniert. Sie gehen nicht mit Juckreiz einher.

Dignostik (Kurzform)

- Beim Verdacht auf FIP sollte immer ein sog. FIP-screening gemacht werden: geriatrisches Blutbild mit A/G-Quotient, Elektrophorese und Differentialblutbild, Coronatiter.
- Dazu eine Ultraschalluntersuchung und Röntgen. Außerdem eine Untersuchung des Ergusses oder von Gewebe nach Punktion (RealPCR, bakteriologische, zytologische Untersuchung sowie Immunfluoreszenz bzw. Immunhistochemie).

Blutuntersuchungen und ihre Interpretation

Coronavirus (FCoV)-Antikörpertiter bzw. Antikörperrnachweis im Blut. Ein positiver indirekter Antikörperrnachweis im Blut ist nicht eindeutig. Er sagt nur aus, dass die Katze mit dem Coronavirus Kontakt hatte, auch wenn es sich nur um die harmlose Variante handelte. Titer gegen FCoV können nicht zwischen harmlosen und FIP-verursachenden Coronaviren unterscheiden. FIP-krankte Katzen können außerdem negative FCoV-Titer aufweisen, wenn alle Antikörper durch die Viren zu Antigen-Antikörperkomplexen gebunden und daher nicht mehr nachweisbar sind. FCoV-Antikörpertiter sind bei der trockenen FIP in der Regel extrem hoch. Ein Antikörpertiter von Null schließt die trockene Form der FIP hingegen aus. Das Vorhandensein von FCoV-Antikörpern allein ist KEINE Diagnose von

FIP Diagnostik

FIP, wenn die anderen Parameter des Profils keine Diagnose von FIP anzeigen. Eine gesunde Katze mit einem hohen FCoV-Antikörpertiter ist KEINE Katze mit trockenem FIP.

Das weiße Blutbild (Differentialblutbild) zeigt oftmals einen Anstieg der weißen Blutkörperchen (WBC), teilweise aber auch einen Abfall, außerdem eine Zunahme der Neutrophilen, insbesondere der stabkernigen neutrophilen Granulozyten (Linksverschiebung). Als Linksverschiebung bezeichnet man das vermehrte Auftreten von unreifen neutrophilen Granulozyten. Außerdem findet sich häufig eine Abnahme der Lymphozyten. Eine niedrige Lymphozytenzahl (Lymphopenie) ist bei der feuchten FIP häufiger als bei der trockenen FIP. Auch ein Abfall der Thrombozyten ist nicht ungewöhnlich.

Hämatologieänderungen und Bilirubin. Im Befund der roten Blutkörperchen (Erythrozyten) finden sich oftmals niedrige Werte des Hämatokrit, des Hämoglobin, der roten Blutkörperchen (RBC) und ein niedriges MCV (mit dem MCV (Mean Corpuscular Volume) wird die Größe der Erythrozyten ausgedrückt). Das Bilirubin ist bei Katzen mit der FIP häufig erhöht, obwohl andere Leberenzyme unauffällig sind, was auf die zunehmende Zerstörung der roten Blutkörperchen zurückzuführen ist. Die Anämieform, die bei der FIP häufig auftritt, ist die nicht-regenerative Anämie. Bei einer Anämie reagiert das Knochenmark für gewöhnlich mit der Produktion von neuen roten Blutkörperchen, den sogenannten Retikulozyten (unreifen Erythrozyten). Werden zu wenig Retikulozyten gebildet, gilt die Anämie als nicht regenerativ.

Erhöhter Gesamtprotein- und γ -Globulinspiegel. Katzen mit FIP haben oftmals einen hohen Serumproteinspiegel, was meist auf den Anstieg der Globuline zurückzuführen ist. Die Haupttypen von Proteinen im Blut sind das Albumin und die Globuline. Bei der FIP ist die Globulinfraktion meist erhöht, während die Albuminfraktion entweder im unteren Referenzbereich, also noch innerhalb der Referenz oder auch unterhalb des Referenzbereichs liegt. Die Globuline können dann nochmal durch die Serum-Elektrophorese, einem Verfahren, das die Unterfraktionen der Globuline trennt, weiter analysiert werden. Bei Katzen mit FIP oder anderen chronisch entzündlichen Erkrankungen, ist die γ -Globulinfraktion meist erhöht.

Albumin-Globulin-Verhältnis. Die deutliche Mehrheit der an FIP erkrankten Katzen zeigen meist einen niedrigen A/G Quotienten ($< 0,8$, meist $< 0,6$). Der Anstieg der Globuline, hauptsächlich der γ -Globuline, führt zu einer Abnahme des Albumin-Globulin-Quotienten. Ein niedriger A/G Quotient zeigt sich jedoch auch, wenn Albumin verloren geht, z.B. durch eine Proteinverlustenteropathie oder ein nephrotisches Syndrom, oder wenn von einer geschädigten Leber nicht genügend Albumin produziert wird. Daher sollte beachtet werden, dass ein niedriger A/G Quotient nicht zwingend ein spezifischer Befund für FIP ist. Andere chronische Entzündungen können eine Abnahme des A/G Quotienten bewirken. Ansonsten zeigt jedoch ein A/G Quotient von $< 0,4$ zeigt, dass FIP sehr wahrscheinlich ist.

Alpha-1-Säureglykoprotein (AGP) und Serumamyloid A (SAA). Das AGP ist ein sogenanntes Akutphaseprotein, das im Serum nachgewiesen werden kann und FIP von anderen klinisch ähnlichen Erkrankungen unterscheiden kann. Bei der FIP sind die AGP-Werte in der Regel größer als 1500 mcg/ml. Bei gesunden Katzen sind es bis zu 500 mcg/ml. Dabei ist zu beachten, dass das AGP auch bei viralen (non-FIP), bakteriellen (z.B. aufsteigende Cholangiohepatitis oder Pyelonephritis) oder Pilzinfektionen oder einem Trauma steigen kann. Die AGP-Messung ist hilfreich, um FIP von Neoplasien, Kardiomyopathien oder nicht infektiösen Lebererkrankungen zu unterscheiden, wenn die AGP-Werte normal sind.

Der Entzündungsparameter **SAA** (Serum-Amyloid-A als Biomarker entzündlicher Prozess), ist ein sehr sensitiver Marker für systemische Entzündungsprozesse im Körper, denn dieser Parameter steigt

FIP Diagnostik

rasch an und das bereits vor dem Einsetzen der ersten klinischen Symptome. Bei der FIP ist dieser Parameter erhöht.

Ein Anstieg der durch Hämolyse freigesetzten **LDH** (Lactatdehydrogenase) kann einen weiteren Hinweis auf die Erkrankung geben. Bei FIP werden LDH Aktivitäten von > 300 IU/l als typisch angegeben. Diese Werte werden jedoch auch bei Exsudaten anderer Genese (bakterieller Pleuritis und Malignomen) beobachtet und werden durch eine Freisetzung von Entzündungszellen verursacht. Auch ein Anstieg der bei Katzen meist durch FIP verursachten Erhöhung des Bauchspeicheldrüsenenzym **alpha-Amylase**. Hohe Aktivitäten der alpha-Amylase werden als Konsequenz einer Pankreasbeteiligung am Krankheitsgeschehen angesehen.

Weitere Untersuchungen

Ultraschalluntersuchung und Röntgen. Über eine Ultraschall Untersuchung würde man beispielsweise nach vergrößerten Organen oder auch mesenterialen Lymphknoten (Lymphknoten der Bauchhöhle) suchen. Über Röntgen oder Ultraschall würde man einen Erguss (Flüssigkeitsansammlungen im Bauchraum oder pleurale Flüssigkeit) erkennen.

Rivalta-Test. In einer Studie aus dem Jahr 2012, an der fast 500 Katzen mit Ergüssen teilnahmen (nicht nur FIP, sondern auch andere Diagnosen), wurde festgestellt, dass ein negativer Rivalta-Test in 93% der Fälle FIP auszuschließen konnte. Bei einem positiven Test lag in 58% der Fälle FIP vor. Bei den meisten FIP-Katzen fällt dieser Test positiv aus und ist meist gelblich und fadenziehend. Bei FIP enthält der Erguss oft viel Protein (Exsudat), aber wenig Zellen. Bei Katzen mit bakteriell bedingter Peritonitis kann es allerdings zu falsch-positiven Ergebnissen kommen. Diese Ergüsse sind jedoch in der Regel leicht zu unterscheiden (durch makroskopische Untersuchung, Zytologie, bakteriologische Untersuchung). Manche Katzen mit malignen Lymphomen reagieren auch positiv im Rivalta-Test, aber viele von ihnen können in der zytologischen Untersuchung durch den Nachweis von Tumorzellen diagnostiziert werden.

RealPCR Untersuchung

Untersuchung bei Idexx per FIP Virus Real PCR. Die Polymerase-Kettenreaktion (PCR) ermöglicht den Nachweis selbst kleinster Virusmengen in einer Gewebe- oder Flüssigkeitsprobe. Die Sensitivität liegt bei Untersuchung von Blut bei etwa 15 Prozent, bei Untersuchung von mononukleären Zellen bei 29 %. Die Spezifität beträgt 86–100 %. Der Nachweis von Virus-RNA ermöglicht keine Unterscheidung zwischen harmlosen und mutierten Coronaviren. Bei der RT-PCR aus Ergussflüssigkeit sind Sensitivität und Spezifität dagegen hoch (> 90 %). Als Material eignen sich, abhängig von der klinischen Erscheinungsform, Peritoneal- und Pleuralflüssigkeit, Liquor, Gewebeaspirate oder Biopsieproben. Eine Biotypisierung aus Kotproben ist nicht möglich bzw. sinnvoll. Der Nachweis im Kot dient nur der Erkennung von Coronavirusausscheidern, für die Diagnose der Erkrankung ist er ungeeignet.

Immunfluoreszenz bzw. Immunhistochemie

Die direkte Färbung von FCoV in Makrophagen durch Immunfluoreszenz in Zytozentrifugenergüssen oder Immunhistochemie im Gewebe gilt als der spezifischste Test zur Bestätigung von FIP. Die Immunfärbung kann nicht zwischen dem "harmlosen" FCoV und dem FIP-verursachenden FCoV unterscheiden, aber das Auffinden infizierter Makrophagen in charakteristischen pyogranulomatösen Läsionen oder in entzündlichen Ergüssen ist stark mit FIP verbunden. In einer durchgeführten Studie, in der eine große Anzahl von Katzen mit bestätigtem FIP und Kontrollen mit anderen bestätigten Krankheiten untersucht wurden, war die positive Immunfluoreszenzfärbung des intrazellulären FCoV-

FIP Diagnostik

Antigens in Makrophagen des Ergusses 100% prädiktiv für FIP. Obwohl Immunfärbung einen hohen positiven Vorhersagewert hat, ist der negative Vorhersagewert nicht hoch, was bedeutet, dass ein positives Ergebnis wahrscheinlich ein wahres Positives ist, während ein negatives Ergebnis kein wahres Negatives sein kann. Ein negatives Ergebnis schließt daher eine Diagnose von FIP nicht aus.

Die Ergussflüssigkeit

Bei der Untersuchung der Zellen aus einem Erguss finden sich oftmals neutrophile Granulozyten, Makrophagen und eine geringe Zahl an Lymphozyten. Außerdem ist die Flüssigkeit oftmals arm an Zellen, aber reich an Protein. Die Proteinkonzentration ist >25-35. Das Spezifische Gewicht (Dichte) der Flüssigkeit ist >1.030. Neben dem hohen Eiweißgehalt ist bei Ergüssen von Katzen mit FIP oft die Aktivität des Enzyms Laktatdehydrogenase (LDH) erhöht. Bei FIP werden LDH Aktivitäten von > 300 IU/l als typisch angegeben. Diese Werte werden jedoch auch bei Exsudaten anderer Genese (bakterieller Pleuritis und Malignomen) beobachtet und werden durch eine Freisetzung von Entzündungszellen verursacht. Häufig werden auch erhöhte α -Amylase-Aktivitäten in den Ergüssen von Katzen mit FIP gemessen. Hohe Aktivitäten der α -Amylase werden als Konsequenz einer Pankreasbeteiligung am Krankheitsgeschehen angesehen.

Quellen:

<http://www.catvirus.com/WhatsFIP.htm#rtPCR> – Diagnosis of FIP (Dr. Diane Addie)

Fischer, Yvonne (2012): Untersuchungen zur Diagnose und Therapie der feline infektiösen Peritonitis. Dissertation, LMU München: Tierärztliche Fakultät

https://edoc.ub.uni-muenchen.de/14734/1/Fischer_Yvonne.pdf

Feline infektiöse Peritonitis – ein aktueller Überblick

<https://www.thieme-connect.com/products/ejournals/html/10.1055/s-0033-1361536>

FIP Advisory and Care Group Files Section

<http://fipcaregroup.com/>

Feline Infektiöse Peritonitis

https://de.wikipedia.org/wiki/Feline_Infektiöse_Peritonitis

FIP - Feline Infektiöse Peritonitis

<https://www.katzen-fieber.de/fip-feline-infektioese-peritonitis.php#quellen>

“Infektiöse Katzenkrankheiten - eine diagnostische Herausforderung in der tierärztlichen Praxis” – Vortragszusammenfassung von Frau Prof. Katrin Hartmann

Bild (Pyramide): Mehr Sicherheit bei der Diagnose der Feline Infektiösen Peritonitis (IDEXX)